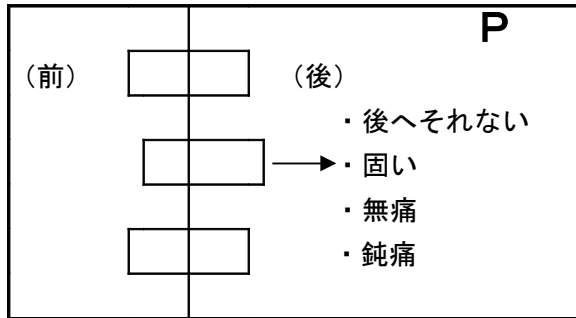


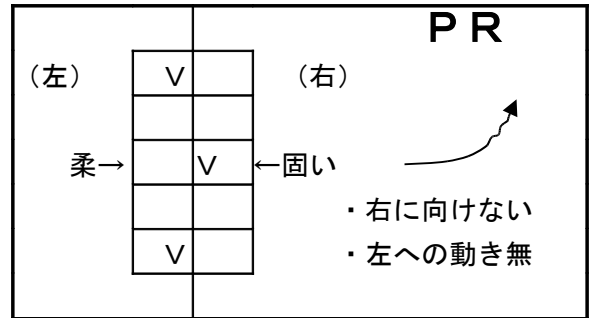
基本的な椎骨の変位 I (胸椎編)

(1) 後方変位

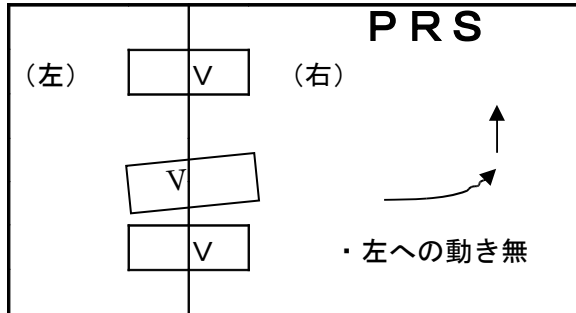
リスティング記号：P



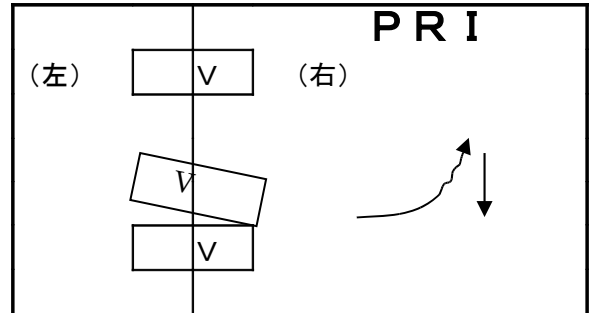
(2) 後方軸転 リスティング：PR, PL



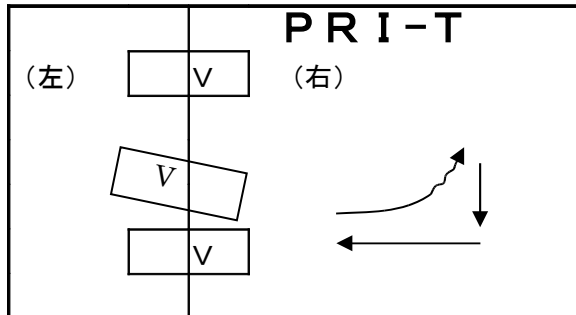
(3) 後方軸転横突起上方 : PRS, PLS



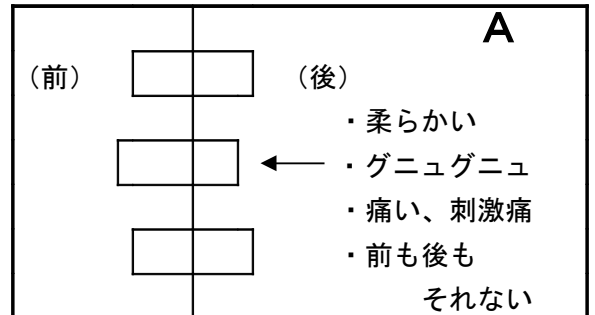
(4) 後方軸転横突起下方 : PRI, PLI



(5) 軸体側方変位 : PRI-T, PLI-T

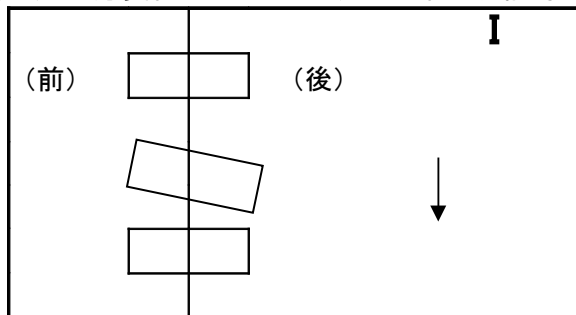


(6) 前方変位 リスティング記号：A

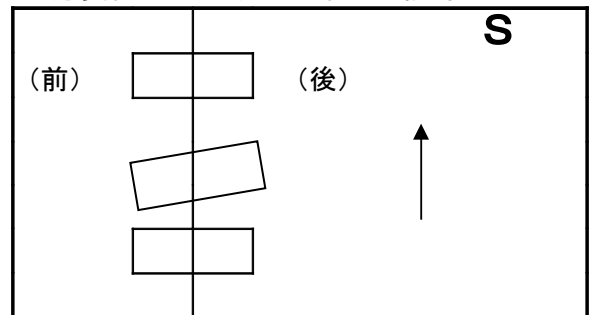


(7) 下方変位

リスティング記号：I



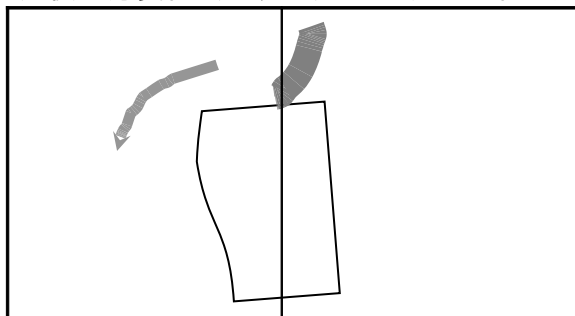
(8) 上方変位 リスティング記号：S



A : Anterior アンテリア (前方) R : Right ライト (右)
 P : Posterior ポステリア (後方) L : Left レフト (左)
 S : Superior スウペリア (上方)
 I : Inferior インフェリア (下方)
 T : Transverse トランスバース (横突起)

基本的な骨盤の変位 I (腸骨編)

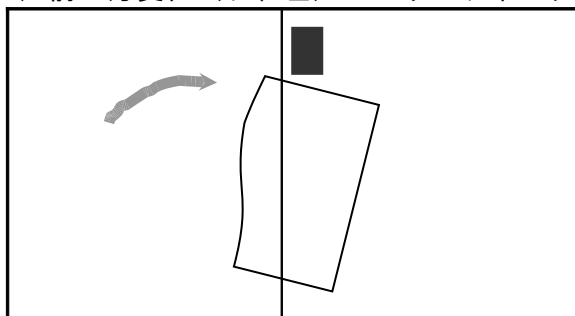
(1) 後下方変位 (右、左) リスティング記号: **PI**



<特徴>

- ・短足となる
- ・左右両方共でガニマタ (W-PI)
- ・恥骨は上方変位する

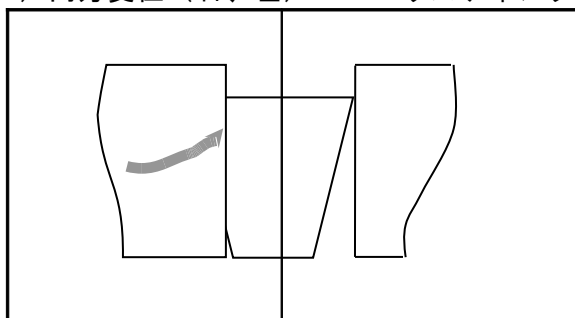
(2) 前上方変位 (右、左) リスティング記号: **AS**



<特徴>

- ・長足となる
- ・左右両方共で内マタ (W-AS)
- ・恥骨は下方変位する

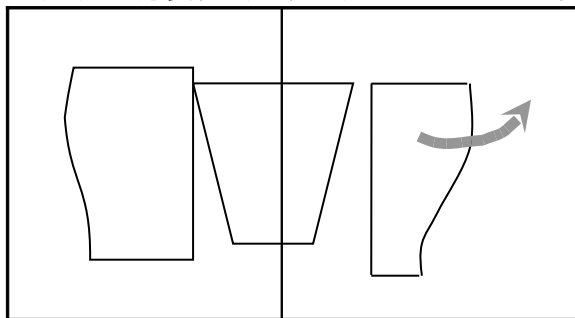
(3) 内方変位 (右、左) リスティング記号: **IN**



<特徴>

- ・長足となる
- ・上を向いて寝たとき、足先が開く ←→
- ・恥骨は前方へ変位し、固い

(4) 外方変位 (右、左) リスティング記号: **EX**



<特徴>

- ・短足となる
- ・上を向いて寝たとき、足先が開かない ↑↑
- ・恥骨は後方へ変位し、柔らかく圧痛

・一般には、左右がそれぞれ違う変位で、しかも、複合型の変位をとる場合がある。

PI IN PI EX AS IN AS EX IN-EX EX-IN

P : Posterior ポステリア (後方)

I : Inferior インフェリア (下方)

A : Anterior アンテリア (前方)

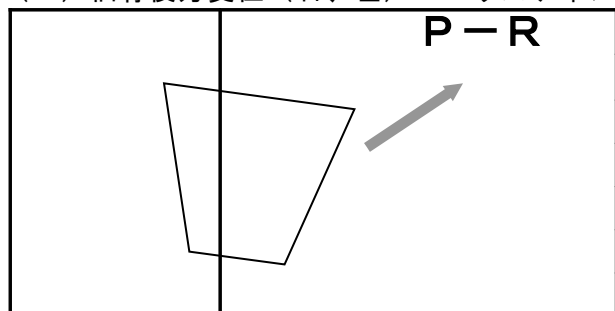
IN : Internal インターナル (内方)

S : Superior スウペリア (上方)

EX : External エクスターナル (外方)

基本的な骨盤の変位 II (仙骨・尾骨編)

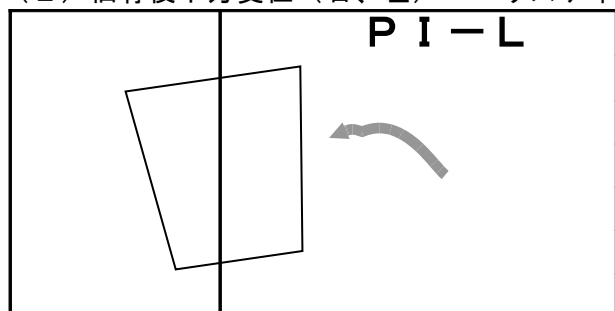
(1) 仙骨後方変位 (右、左) リスティング記号: **P-R, P-L**



<特徴>

- ・ 後方へ出て、右左に傾いたもの

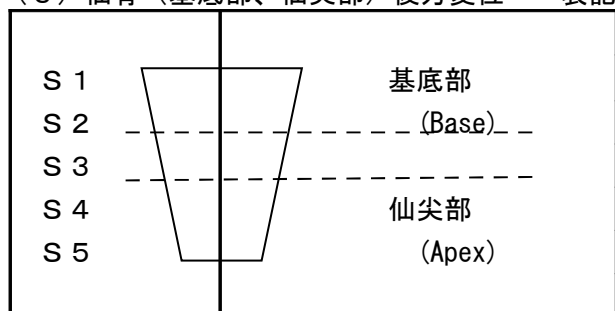
(2) 仙骨後下方変位 (右、左) リスティング記号: **PI-R, PI-L**



<特徴>

- ・ 後方へ出て、下方へ変位したもの
- ・ 腰椎の変位と合わせて検査が必要

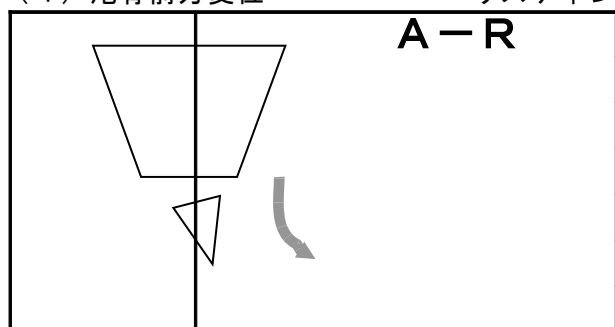
(3) 仙骨 (基底部、仙尖部) 後方変位 表記記号: **Base-P, Apex-P**



<特徴>

- ・ 基底部、仙尖部が後方へ変位したもの
- ・ 腸骨のPI, AS変位、
腰椎のA, P変位と合わせて検査が必要

(4) 尾骨前方変位 リスティング記号: **A, A-R, A-L**



<特徴>

- ・ 前方へ変位したことが多い
- ・ 後方は稀である (要注意)

- ・ 腸骨と仙骨は、すれ違いの形で変位するので、片方だけで検査出来ない場合がある
- ・ 仙骨の変位は、眠れない・足が上がらない等の症状を持っている場合が多い

P : Posterior ポステリア (後方)

R : Right ライト (右)

A : Anterior アンテリア (前方)

L : Left レフト (左)

I : Inferior インフェリア (下方)

Sn : Sacrum セイクラム (仙骨)